

Merja Soilu-Hänninen, Jaakko Antonen, Laura Airas ja Aki Hietaharju

Neurosarkoidoosin uudistunut diagnostiikka ja tehostunut hoito

Sarkoidoosi on tulehduksellinen granulomatoottinen monielinsairaus, jonka aiheuttajaa ei tunneta. Keuhkot, välikarsinan imusolmukkeet, iho ja silmät ovat yleisimmät kohde-elimet, mutta 5–15 %:lla potilaista tauti ilmenee myös hermostossa. Aivohermo-oireet, aivokudoksen granuloomat ja aivokalvojen sarkoidoosi ovat neurosarkoidoosin yleisimmät ilmenemismuodot. Yli puolella neurosarkoidoosia sairastavista neurologiset oireet ovat sarkoidoosin ensioire. Diagnoosiin on vaikea päästä, jos sarkoidoosi ilmenee yksinomaan hermoston alueella. Neurosarkoidoosin uusiin diagnoosikriteereihin vuodelta 2018 on sisällytetty ensimmäistä kertaa keskushermostoilmentymien lisäksi myös ääreishermostoilmentymät ja keskiössä on histopatologia. Glukokortikoidit ja immunosuppressiiviset lääkkeet ovat edelleen hoidon kulmakivi, mutta vaikeimmissa tautimuodoissa TNF:n estäjät ovat osoittautuneet tehokkaiksi ja niitä tarvitaan usein remission saavuttamiseen ja ylläpitämiseen.

Sarkoidoosia esiintyy maailmanlaajuisesti kaikissa ikäryhmissä, naisilla hieman miehiä enemmän (1). Valtaosa potilaista (70 %) on sairastuessaan 25–45-vuotiaita (2). Suomessa on todettu toinen ilmaantuvuushuippu yli 50-vuotiailla naisilla ja esiintyvyys (28/100 000) ja ilmaantuvuus (14–15/100 000) ovat kansainvälisesti katsottuna suurta kuten muissa Pohjoismaissa (2,3). Neurosarkoidoosia esiintyy noin 5–15 %:lla sarkoidoosipotilaista (4). Neurosarkoidoosi on ainakin aiemmin ollut alidiagnosoitu, ja jopa puolet tapauksista on saattanut jäädä elinaikana toteamatta (5).

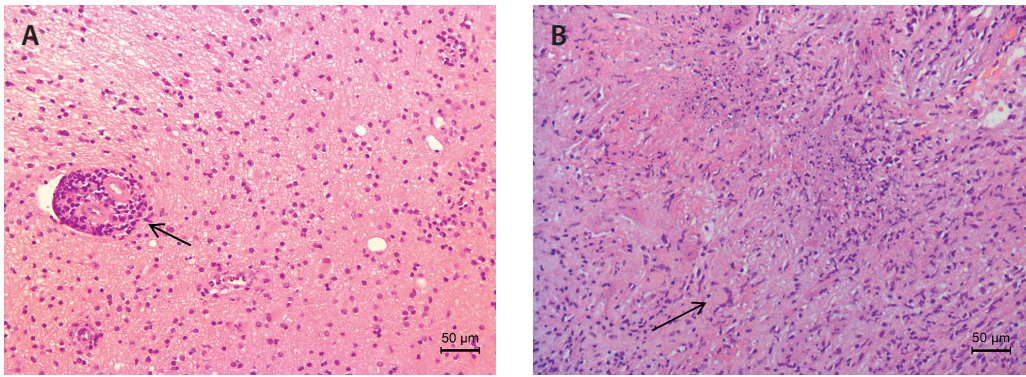
Neurosarkoidoosia tulisi osata epäillä, jos sarkoidoosia sairastavalle potilaalle kehittyvät neurologisia oireita tai löydöksiä tai jos neurologisia oireita selvitellessä todetaan sarkoidoosi muualla elimistössä. Diagnostisesti vaikean tilanteen muodostaa yksinomaan ääreishermoston oireella tai löydöksellä ilmenevä tautimuoto. Sen ilmaantuvuudeksi on arvioitu 0,2/100 000 (6). Keskushermosto-oireet ilmenevät sarkoidoosin ensioireena selvästi yli puolella neurosarkoidoosipotilaista, mutta ääreis-

hermosto-oireet ovat tavallisempia systeemisen sarkoidoosin kroonisessa vaiheessa (1,7).

Neurosarkoidoosia on käsitelty aiemmin tässä lehdessä kattavassa katsauksessa 14 vuotta sitten (8). Diagnoosikriteerit on uudistettu äskettäin, ja biologisista hoidoista on kertynyt merkittävästi lisää kokemusta. Keskitymme tässä katsauksessa käsittelemään neurosarkoidoosin diagnoosin ja hoidon nykytilaa kirjallisuuden ja omiin kokemuksiimme perustuen.

Patogeneesi

Sarkoidoosin tyypillinen patologinen löydös on nekrotisoitumaton epiteloisolugranulooma (KUVA 1 A). Se muodostuu lymfosyyttien ympäröimästä aktivoituneiden makrofagien ja epiteloisolujen kertymästä, jossa voi esiintyä monitumaisia jättisoluja (KUVA 1 B). Granulooman syntyä välittävät tyypin 1 auttaja-T-soluiksi erilaistuvat CD4+-solut ja niiden ja makrofagien erittämät sytokiinit, kuten interleukiini 2, interferoni gamma ja tuumorinekroositekijä-alfa (TNF- α), jotka yhdessä aiheuttavat paikallisen soluvälitteisen tulehdusreaktion.



KUVA 1. Histologiset löydökset ensimmäisessä potilastapauksessa. **A.** Vasemmasta ohimolohkosta otetussa biopsiassa nähdään sairauden alkuvaiheessa perivaskulaarinen lymfosyyttikertymä (nuoli). **B.** Sairauden myöhemmässä vaiheessa aivolöydöksenä olivat granulomatoottiset muutokset, joista yksi kuvattuna tässä. Nuoli osoittaa jättisolua, joka nykykäsityksen mukaan syntyy monosyyttiperäisten epiteloïdisolujen fuusioitumisen seurauksena. Hematoksyliini-eosiinivärijäys, suurennos x 200.

Granuloomamuodostuksen katsotaan liittyvän immuunijärjestelmän yritykseen suojata ympäröivää kudosta vieraalta antigeenilta, jota se ei kykene kokonaan hävittämään (9). Sarkoidoosin hoidot pyrkivät hillitsemään tätä tulehdusreaktiota, jonka luonnollinen kulku on joko granuloomien häviäminen tai muuttuminen fibroottiseksi pesäkkeiksi mahdollisesti tyypin 2 auttaja-T-soluvälitteisen reaktion seurauksena. Granuloomien syntyä laukaisevia tekijöitä ei tunneta, mutta tutkimusnäyttö viittaa erilaisten, joko infekioon liittyvien tai muiden ympäristötekijöiden vaikutukseen geneettisesti alttiissa yksilöissä (1,8).

Kliiniset ilmenemismuodot

Neurosarkoidoosin kliiniset ilmenemismuodot, niiden yleisyys ja vaikeuden perusteella suositeltava aloitushoito on koottu **TAULUKKOON 1** (9–11).

Diagnostiikka

Neurosarkoidoosin viimeisimmät diagnostiset kriteerit ovat vuodelta 2018 (11). Niihin on sisällytetty ensimmäistä kertaa sekä keskus- että ääreishermostoilmentymät, ja diagnostiikan keskiöön on nostettu histopatologia (**TAULUKKO 2**). Sarkoidoosille spesifiä diagnostista testiä tai biomerkkiainetta ei ole toistaiseksi olemassa. Erotusdiagnostiikassa huomioitavat sairau-

det on kuvattu **TAULUKOSSA 3**. On aiheellista korostaa, että neurosarkoidoosidiagnoosia ei voida täysin varmasti asettaa edes aivobiopsialöydöksestä ilman soveltuvia kliinisiä oireita, laboratorio- ja kuvantamistutkimuslöydöksiä.

Yli 30 %:lla neurosarkoidoosipotilaista on oireiden ilmaantuessa jo todettavissa systeemisairaus, ja systeemisiä ilmentymiä kehittyä hoitamattomana valtaosalle potilaista. Ellei potilaalla ole neurologisten oireiden ilmaannuttua vielä diagnosoitu sarkoidoosia eikä hermostomuutoksista voida turvallisesti ottaa biopsiaa, tulisi diagnostiset strategiat kohdentaa systeemisarkoidoosin löytämiseksi ja biopsiavarmistuksen saamiseksi. Keuhkojen kuvantaminen on ensisijainen tutkimus, ja normaalin natiivikuvan lisäksi on syytä harkita keuhkojen ja väliskarsinan varjoainetehosteista ohutleiketietokonetomografiaa (HRTT). Tulehduspesäkkeiden hakuun valikoiduissa tapauksissa soveltuu hyvin myös 18F-deoksiglukoosi-PET-TT, joskin tutkimus on epäspesifinen (12). Silmän sidekalvobiopsia voi joskus paljastaa sarkoidoosin, mutta käytännössä sen hyöty neurosarkoidoosiepäilyissä on osoittautunut vähäiseksi (13). Paitsi mahdollisen sidekalvobiopsian varalta, sarkoidoosiepäilyt tulisi ohjata silmälääkärin tutkittaviksi, koska sarkoidoosi voi affisoida mitä tahansa silmän osaa. Samanaikainen okulaarinen tauti kuten suonikalvoston tulehdus on yleinen mutta voi olla silmän osalta pitkään oireeton. Kiinnikkeiden kehittyminen värikal-

TAULUKKO 1. Neurosarkoidoosin ilmenemismuodot ja suositus aloitushoidon valinnaksi.

Neurosarkoidoosin ilmenemismuoto ¹	Yleisyys	Kommentti ja suositus immunologisen aloitushoidon valinnaksi
Aivohermo-oire	50–75 %	Kasvohermoalvauks on yleisin, sen jälkeen näköhermotulehdus ja kuulo-tasapainohermon vaurio. Mikä tahansa tai useampi aivohermo voi affisioitua. Glukokortikoidi riittää usein kasvohermoalvaukseen, muissa lisäksi IS ² ja näön ollessa uhattuna herkästi TNF:n estäjä jo aloitushoitona.
Aivokalvojen sarkoidoosi, krooninen aseptinen aivokalvotulehdus ja leptomeningeaaliset muutokset	16–37 %	Subakuutti tai krooninen lymfosytäärinen aivokalvotulehdus (glukokortikoidi usein riittävä, päänsärkyoireella seurataan hoitovastetta); duran inflammaatio (pakymeningitti), meningeoomaa jäljittelevä duran massaleesio; glukokortikoidi + IS (+ TNF:n estäjä). Kallonpohjan leptomeningeaaliset muutokset voivat aiheuttaa hydrokefaluksen.
Selkäytimen sarkoidoosi	18–23 %	Intramedullaarinen leesio, myeliitti, selkäydinkalvojen sarkoidoosi, cauda equinan affisio. Glukokortikoidi + IS ja herkästi TNF:n estäjä.
Aivoparenkyymin sarkoidoosi	21 %	Pienet kortikaaliset tai periventrikulaariset MS-tautia muistuttavat valkean aineen leesiot (kortisoni + IS); massaleesiot, epilepsia, enkefalopatia ja muut neuropsykiatriset oireet, fokaaliset neurologiset puutosoireet. Kortisoni + IS ja herkästi TNF:n estäjä.
Hypotalamuksen ja aivolisäkkeen sarkoidoosi	6–9 %	Hormonaaliset häiriöt (hypotyreoosi, hypogonadismi, panhypopituitarismi, SIADH ³). Glukokortikoidi + IS ja herkästi TNF:n estäjä.
Hydrokefalus	9–10 %	Kommunikoiva tai ei-kommunikoiva; leptomeningeaalisten muutosten aiheuttama adsorptiohäiriö tai aivoparenkyymin massaleesio aiheuttama likvorkierron häiriö; hyvälaatuinen kallonsisäinen hypertensio (pseudotumor cerebri). Glukokortikoidi + IS ja herkästi TNF:n estäjä.
Aivoverisuonitulehdus	6 %	Iskeeminen aivoinfarkti, granuloomamassan aiheuttama suonikompressio, sinustromboosi, aivoverenvuoto. Glukokortikoidi + IS ja herkästi TNF:n estäjä.
Perifeerinen neuropatia	17 %	Aksonaalinen asymmetrinen sensorinen tai sensomotorinen polyradikuloneuropatia, multipplei mononeuropatia, usein kivuliaita. Glukokortikoidi + IS. Hermosto- ja aivohermoissa ei ole granulomatoottista inflammaatiota. Ohutsäie-neuropatia luokitellaan paraneurosarkoidoosiksi, jonka etiologia on monitekijäinen.

¹Samalla potilaalla voi olla useita ilmenemismuotoja. ²IS, immunosuppressiivinen hoito. ³SIADH, syndrome of inappropriate antidiuretic hormone. Viitteet 9–11. Suositus aloitushoidon valinnasta perustuu lisäksi kirjoittajien omiin havaintoihin hoidosta.

voon voi aiheuttaa silmänpaineen kohoamista ja uhata näköä.

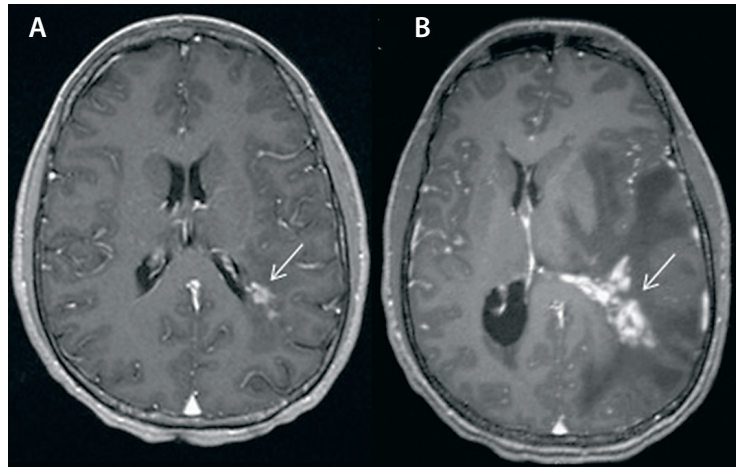
Epäiltäessä neurosarkoidoosia aivojen ja selkäytimen magneettikuvaus (MK) pitää aina tehdä varjoainetehosteisena. Löydös on varmuudella poikkeava potilailla, joilla sarkoidoositulehdusta esiintyy aivokalvoilla, aivoissa tai selkäytimessä. Aivokalvojen tai -kudoksen latautuminen varjoaineella on merkki aktiivisesta sairaudesta (KUVAT 2 ja 3), ja kuvantamislöydöstä voidaan usein hyödyntää sopivan biopsiakohde suunnittelussa. MK-löydös voi kuitenkin olla normaali lähes puolella potilaista, joilla sairaus rajoittuu aivohermoihin (14). Mahdollisia neurosarkoidoosipotilaita MK-löydöksiä on koottu TAULUKKON 4.

TAULUKKO 2. Neurosarkoidoosin diagnoosikriteerit (viite 11).

Mahdollinen
Kliiniset oireet ja diagnostisten tutkimusten (magneettikuvaus, selkäydinnestelöydös, ENMG) löydökset sopivat granulomatoottiseen keskus- tai ääreishermoston tulehdukseen
Todennäköinen
Jos em. oireiden ja löydösten lisäksi histopatologinen varmistus muualta elimistöstä*
Varma
Jos em. oireiden ja löydösten lisäksi histopatologinen varmistus hermostomuutoksesta otetussa biopsianäytteessä**

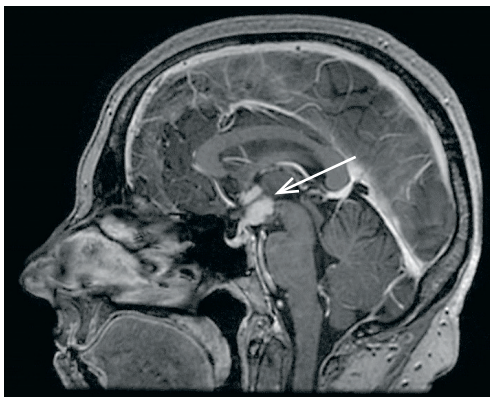
*Esimerkiksi imusolmukkeista, keuhkoista tai iholta, **Epileptoidisolugranulooma aivokudoksesta (KUVA 1 B), aivokalvoilta tai ääreishermostosta otetussa biopsiassa.

KUVA 2. Ohimolohkon kasvainmainen sarkoidoosimuutos ensimmäisessä potilastapauksessa. Aivojen 3T-magneettikuvaus, T1-painotteiset aksiaaliset leikkeet gadoliniumtehosteina. Muutoksesta otetun biopsian histologinen löydös esitetään **KUVASSA 1 B**.



Neurosarkoidoosissa selkäydinnestetutkimuksen löydökset ovat epäspesifisiä, mutta siitä huolimatta tutkimus tulisi tehdä aina, ellei sille ilmene vasta-aiheita. Tutkimuksella voidaan osoittaa keskushermoston tulehdusreaktio ja toisaalta sulkea pois infektiot ja useimmiten neoplasiat. Tyypillisiä löydöksiä ovat lymfosyyttivaltainen leukosytoosi, suurentunut proteiinipitoisuus ja myös pieni glukoosipitoisuus. Suurentunut proteiinipitoisuus ja selkäydinnesteen glukoosin pienentyminen plasman glukoosipitoisuuteen verrattuna korreloivat taudin vaikeuteen ja leptomeningeaaliseen leviämiseen (14). Proteiinipitoisuuden kasvaessa selkäydinnesteen resorptio heikkenee. Usein pitoisuuksissa yli 2 000 mg/l hydrokefaluksen

riski kasvaa, mikä tulisi ottaa huomioon hoidon intensiteetissä. Osalla neurosarkoidoosipotilaista selkäydinnesteestä löytyy myös oligoklonaalisia IgG-fraktioita (15,17). Näin oli myös potilastapauksessa 1 (**KUVA 2**). Selkäydinnesteen angiotensiinikonvertaasientsyymin pitoisuus (ACE) määritetään usein, mutta se ei ole riittävän herkkä eikä tarkka biomarkkeri neurosarkoidoosille, joten sen perusteella ei voida varmistaa tai sulkea pois neurosarkoidoosia (18). Selkäydinnesteestä ja seerumista voidaan määrittää myös liukoisen interleukiini 2 -reseptorin pitoisuus. Sekään ei ole spesifinen merkkiaine neurosarkoidoosille, mutta sen avulla voidaan erottaa epäselviä tapauksia esimerkiksi MS-taudista (19). Muista laboratoriotutkimuksista tulee kyseeseen lähinnä vuorokausivirtsan kalsiummittaus, jonka suurentuminen saattaa antaa lisäviitettä sarkoidoosista. Sarkoidoosipotilailla esiintyy myös usein lymfopeniaa (20).



KUVA 3. Hypotalamuksessa ja kolmannen aivokamion reunalla vasemmalla tehostuva 4 x 7 x 7 mm kokoinen sarkoidoosimassa (nuoli) toiseen potilastapaukseen liittyen. Pään 3T-magneettikuvaus, sagittaaliset leikkeet, gadoliniumtehoste.

Hoito

Neurosarkoidoosia on aina pidettävä sarkoidoosin kroonisenä muotona samoin kuin sydän- munuaissarkoidoosia. Sarkoidoosin krooninen muoto ei sammu spontaanisti kuten akuutti kuumeinen, yleensä rintaontelon alueella ilmenevä sarkoidoosi. Kuitenkin osa kasvohermohalvauksena ilmenevistä neurosarkoidoositapauksista korjautuu ilman hoitoa tai pelkällä glukokortikoidihoidolla (7, 9). Muissa kliinisissä tilanteissa neurosarkoidoosin hoito

TAULUKKO 3. Neurosarkoidoosin erotusdiagnoosi.

Sairausryhmät	Esimerkkejä	Diagnostiset tutkimukset
Infektiotaudit	Tuberkuloosi Sieni-infektiot Spirokeettainfektiot: neurosyfilis neuroborrelioosi Progressiivinen multifokaalinen leukoencefalopatia (PML) HIV-infektio	Serologia, värjäykset, viljelyt ja nukleiinihapon osoitus PCR-menetelmällä, IGRA-testi
Kasvaimet	Lymfooma Aivo- ja selkäydinkasvaimet Meningeaalinen karsinomaatoosi	Histopatologia (aivo- tai aivokalvobiopsia)
Neuroinflammaatoriset sairaudet	MS-tauti Akuutti disseminoitunut enkefalo-myeeliitti (ADEM) Neuromyelitis optica (NMO) Anti-MOG-oireyhtymä Anti-GFAP-astrocytopatia Aivoverisuonten vaskuliitti Histiosytoosit Erdheim-Chesterin tauti Rosai-Dorfmanin tauti	Histopatologia (histiosytoosit, vaskuliitti) Angiografiat (vaskuliitti) Serologia: akvaporini 4 -vasta-aineet MOG-vasta-aineet Selkäydinnestetutkimus: GFAP-vasta-aineet
Systeemisairauksien neurologiset ilmentymät	IgG4:ään liittyvä sairaus SLE Sjögrenin oireyhtymä Nivelreuma Behçetin tauti	Systeemisairauksien ja reumasairauksien diagnostiset kriteerit Histopatologia (IgG4:ään liittyvä sairaus)

pitää aloittaa mahdollisimman nopeasti. Kontrolloituja tutkimuksia hoitolinjoista ei ole saatavissa. Käytettävissä olevat tiedot perustuvat hoitosarjoihin ja usein myös keskuksien julkaisemiin hoitovastekokemuksiin ja tässä kirjoituksessa myös omiin kokemuksiimme (21, 22).

Nopein hoitovaste saadaan glukokortikoidilla. Vaikeissa ja ennusteellisesti hankalimmissa tautimuodoissa voidaan käyttää alussa pulssihoitoa metyyliprednisolonilla (1 000 mg suunsisäisesti 3–5 päivän ajan) ja jatkaa hoitoa prednisoloniannoksella 0,5–1 mg/kg (yleensä 60 mg riittää) tai vastaavalla metyyliprednisoloniannoksella. Lievemmissä tautimuodoissa hoito voidaan aloittaa myös suoraan suun kautta. Kaikille neurosarkoidoosia sairastaville on syytä aloittaa glukokortikoidin oheen muu immunosuppressiivinen hoito, jotta glukokortikoidin annoksen pienentämisen myötä tulehdusreaktio pysyy hallinnassa. Kasvohermohalvausta lukuun ottamatta pelkällä glukokortikoidilla tällaista sarkoidoosin kroonista muotoa ei tulisi hoitaa pitkäaikaisen glukokortikoidihoidon haittojen vuoksi.

Julkaistun tiedon ja omien kokemustemme perusteella hoidoksi voidaan valita mikä tahansa seuraavista valmisteista: metotreksaatti, atsatiopriini tai mykofenolaatti (9). Haittavai-
kutukset tai muu potilaan kannalta merkittävä asia kuten lääkkeen annostelu ratkaisee aloitusvalinnan. Metotreksaatissa kannattaa pyrkiä viikkoannokseen 20–25 mg. Sen yhteydessä on aina käytettävä foolihapposuoja (esimerkiksi 5 mg 4–12 tuntia metotreksaattiannoksen jälkeen). Suolistohaittojen ilmetessä metotreksaattia voidaan antaa myös parenteraalisesti samalla viikkoannoksella. Atsatiopriinin tehokas vuorokausiannos on keskimäärin 2 mg/kg (vaihteluväli 1–3 mg/kg). Neurosarkoidoosidiagnoosin varmistuttua kannattaa tehdä tiopuriini-s-metyylitransferaasin (TPMT) geenitestaus. Heikon entsyymiaktiivisuuden

TAULUKKO 4. Neurosarkoidoosin magneettikuvaslöö-döksiä (8,14,15)

Aivokudos
Varjoaineella tehostuvat runsassignaaliset pesäkemuutokset aivokudoksessa T2-kuvissa
Multipelit tai yksittäiset kasvainta muistuttavat varjoaineella tehostuvat pesäkemuutokset T2-kuvissa
Varjoaineella tehostumattomat periventrikulaariset valkean aineen pesäkemuutokset T2-kuvissa
Aivokalvot
Leptomeningien paksuuntuminen ja diffuusi tai nodulaarinen tehostuminen varjoaineella T1-kuvissa
Basaalisten aivokalvojen muutokset yleisiä
Leptomeningeaaliset tehostumat myötäilevät perivaskulaarituloja
Kovakalvon diffuusi paksuuntuminen (pakymeningiitti)
Paikalliset kovakalvon pesäkemuutokset
Hydrokefalus
Aivohermot
Isoloituid aivohermovauriot
Leptomeningien muutoksiin liittyvät aivohermovauriot
Hermon paksuuntuminen ja tehostuminen varjoaineella
Näköhermon tupen meningioomaa muistuttavat leesiot
Silmäkuopan pseudotuumori
Aivolisäke ja hypotalamus
Aivolisäkkeen takalohkon signaalimuutokset
Aivolisäkkeen varren paksuuntuminen ja tehostuminen varjoaineella T1-kuvissa
Hypotalamuksen varjoainetehostuminen
Selkäydin
Sukkulamainen medullan runsassignaalinen paksuuntuminen T2-kuvissa servikaalisen ja torakaalisen ytimen alueella
Medullan nodulaarinen, läiskittäinen tehostuminen varjoaineella
Yksittäinen varjoaineella tehostuva massalesio ytimessä
Lineaarinen leptomeningien tehostuminen varjoaineella T1-kuvissa, leptomeningien nodulukset
Kovakalvon massalesiot, diffuusi nodulaarinen paksuuntuminen ja tehostuminen varjoaineella
Hermojuurten ja cauda equinan paksuuntuminen ja latautuminen varjoaineella

omaavilta atsatiopriini jää pois lääkevaihtoehdoista, tai ainakin tavoiteannoksen tulee olla pienempi (23). Mykofenolaatin tehokas annos on 2000 mg/vrk. Tätä suurempaa annosta tarvitaan harvoin. Lääketurvakoikeina otetaan hoitoviikoilla 3, 6 ja 12 täydellinen verenkuva ja maksa-arvot (ALAT ja AFOS). Jatkossa riittää seuranta 3–4 kuukauden välein, ja hoi-

don jatkuessa jopa kuuden kuukauden välein. Kaikki lääkkeet aloitetaan puolella annoksella ajatellusta hoitoannoksesta, ja annosta lisätään asteittain kahden viikon välein, jolloin hoitoannos saavutetaan nopeimmillaan kuukauden kuluessa. Lääkehaittojen ilmaantuessa annostoa hidastetaan. Jos subjektiiviset haitat tai laboratoriolöydökset estävät tavoiteannokseen pääsyn, on vaihdettava toiseen valmisteseen, mikä viivyttää glukokortikoidin purkua.

Glukokortikoidin aloitusannosta kannattaa jatkaa siihen asti, että immunosuppressiivisessa hoidossa on päästy tavoiteannokseen. Sen jälkeen prednisoloniannosta pienennetään, aluksi 10 mg/vko kunnes päästään noin puoleen lähtöannoksesta, ja sen jälkeen annoksen pienentämisen nopeus on 5 mg/2 viikkoa kunnes ollaan tasolla 10 mg, jonka jälkeen annoksen pienentäminen on 2,5 mg/3–4 viikkoa. Viimeistään tasolla 7,5 mg kannattaa potilaan oma kortisolituotanto tarkistaa aamukortisolimäärityksellä lisämunuaislaman riskin vuoksi (24).

Jos glukokortikoidiannoksen pienentämisen myötä potilaan oireisto alkaa lisääntyä tai sen korjaantuminen selkeästi pysähtyy, on annoksen pienentämistä hidastettava ja harkittava vakavasti TNF:n estäjän liittämistä lääkitykseen. Infliksimabin käytöstä neurosarkoidoosin hoidossa on eniten julkaistua tietoa. Infliksimabi tulee jopa aloittaa primaaristi hoitoon, jos taudinkuva on vaikea tai neurosarkoidoosiin liittyy huonoa ennustetta kuvaavia piirteitä (**TAULUKKO 1**). Annokseksi on syytä valita 5 mg/kg, toki huomattava ylipaino annosta pienentävänä huomioiden. Alkuannos kannattaa toteuttaa reumatologiasta totutulla tavalla viikoilla 0–2–6, jatkoannoksessa on käytetty 4–8 viikon annosväliä. Vaikeassa taudissa on syytä ainakin aluksi harkita tiheämpää antoa, ja hoitovasteen mukaan voidaan annosväliä portaittain pidentää, kunhan steroidi on ensin onnistuneesti saatu kokonaan pois käytöstä. Tavoite on löytää tehokas ja mahdollisimman hyvin siedetty lääkitys.

Infliksimabia ei ole suositeltavaa käyttää monoterapiana, koska monoterapia lisää lääkevästään aineiden muodostumista, mikä voi johtaa infuusioreaktioihin tai hoitovasteen menetykseen (25). Infliksimabin lisäksi hoidossa

on käytetty ainakin adalimumabia, josta meillä on myös omia hoitokokemuksia (**POTILAS 2, KUVA 3**). Kokemukset muista TNF:n estäjistä ovat vähäisiä, mikä pätee rituksimabiinkin. Hyvän hoitovasteen myötä on mahdollista varovasti keventää lääkitystä ja harventaa infliksimabin annosväliä, mutta yli kymmenen viikon annosväliä ei voi suositella. Metotreksaatin, atsatiopriinin tai mykofenolaatin annosta voi myös varovaisesti keventää vastetta seuraten. Kohtalaisen pienikin annos ilmeisesti toimii lääkevasta-aineiden muodostusta estävänä, mutta tästä ei ole selkää tutkittua tietoa. Ehkä pienimmät tehokkaat annokset näillä lääkkeillä ovat metotreksaattia 10 mg/vko, atsatiopriinia 50 mg/päivä ja mykofenolaattia 500 mg/päivä, mutta tässä voi esiintyä huomattavaakin potilaskohtaista vaihtelua, ja jopa pienempikin ylläpitoannos voi olla mahdollinen.

Olennaista on seurata hoitovasteen säilymistä ja herkästi reagoida mahdollisiin tautiaktivaation merkkeihin, koska taudin aktivoitumisriski on merkittävä. Hoitoa on suurella todennäköisyydellä jatkettava taudin kroonisen luonteen vuoksi useita vuosia. Mitä vaikeammasta toimintakykyä ja elämänlaatua uhanneesta oireesta oli alun perin kysymys, sen suurempi kynnyks on hoidon lopettamiselle. Aivokalvoinnin rajoittuneen taudin aiheuttama haitta on merkittävästi vähäisempi kuin vaikkapa näkökykyä uhanneen näköhermon tulehduksen. Neurosarkoidoosin hoitovasteen seuranta helpottaa selkeiden subjektiivisten oireiden hyvää korrelaatio tautiaktiivisuuteen.

Olemme hoitaneet esittämällämme hoitomallilla hyvin suuren joukon potilaita. Jos hoitoon on päästy ajoissa, on sairauden aiheuttama merkittävä pysyväshaitta aina kyetty estämään. Immunosuppressiivisia hoitoja pitkään saavien potilaiden infektioprofylaksista on aina huolehdittava. Vuosittainen influenssarokotus on välttämätön, ja kannattaa harkita myös pneumokokkrokotusta, jota Suomen reumatologinen yhdistys suosittelee annettavaksi kaikille, joille suunnitellaan biologista reumalääkitystä. Jatkossa harkittavaksi tulee myös vyöruusurokote, joka on turvallinen myös immunosuppressiivisen hoidon yhteydessä toisin kuin nykyisin käytössä oleva elävä, heikennetty

Ydinasiat

- ▶ Neurosarkoidoosin diagnostiikan keskiössä on histopatologia.
- ▶ Epäiltäessä neurosarkoidoosia aivojen ja selkäytimen magneettikuvaus pitää aina tehdä varjoainetehosteisena.
- ▶ Ellei potilaalla ole vielä diagnosoitu sarkoidoosia eikä hermostomuutoksista voida turvallisesti ottaa biopsiaa, on keuhkojen ja välikarsinan varjoainetehosteinen ohutleiketietokonetomografia ensisijainen jatkotutkimus.
- ▶ Glukokortikoidia ainoana lääkkeenä voidaan käyttää ainoastaan kasvohermoalvauksena ilmenevässä neurosarkoidoosissa.
- ▶ TNF:n estäjiä tarvitaan usein remission saavuttamiseen ja ylläpitämiseen.

vesirokkorokote. Sarkoidoosiin, glukokortikoidi- ja atsatiopriinihoitoihin liittyvä lymfopenia saattaa edellyttää *Pneumocystis jirovecii*-profylaksia, jos lääkeannosta ei voida pienentää tai vaihtaa toiseen valmisteeseen. Pahimmillaan sarkoidoosin hoito nykyillä lääkkeillä voi johtaa PML:n (progressiivinen multifokaalinen leukoencefalopatia) kehittymiseen, ja riski on myös tärkeä huomioida potilaiden aivojen MK tarkasteltaessa (26).

Omat potilastapaukset

POTILAS 1 on 26-vuotias, joka sai elämänsä ensimmäisen kouristuskohtauksen yli kymmenen vuotta sitten. Aivojen MK:ssa (**KUVA 2**) todettiin vasemman ohimolohkon tehostuva kasvainmuutos, josta otetussa biopsiassa nähtiin tulehdussolukertymä (**KUVA 1 A**) ja demyelinaatiota. Aivo-selkäydinnesteen leukosyyttimäärä oli $13 \times 10^6/l$, proteiinipitoisuus normaali, IgG-indeksi suurentunut 2,08, oligoklonaalisia alajaokkeita todettiin ja ACE oli normaali, minkä katsottiin sopivan yhdesä histologisen löydöksen kanssa MS-tautiin. Muutos pieneni ensin vuoden seurannassa, mutta kaksi vuotta myöhemmin se laajeni massavaikutusta ja keskiviivasiirtymää aiheuttavaksi (**KUVA 2 B**). Tällöin siitä otetussa toisessa koepalassa löytyi neurosarkoidoosin diagnoosi.

sin varmistava epiteloidisolugranulooma (KUVA 1 B). Potilasta hoidettiin ensimmäisen biopsian jälkeen beetainterferonilla MS-epäilyn vuoksi ja toisen biopsian jälkeen glukokortikoidilla, atsatiopriinilla, metotreksaattilla, syklofosamidilla ja näiden yhdistelmillä. Remissio saavutettiin vasta viiden vuoden kuluttua ensimmäisistä oireista aloitetulla infliksimabihoidolla, joka jatkuu annoksella 6,5 mg/kg kuuden viikon välein edelleen. Potilaan kohdalla sarkoidoosia ei ole ilmennyt missään muussa elimessä yli 14 vuoden seurannassa.

POTILAS 2. Kolmekymmentäkuusivuotiaalla naisella oli esiintynyt sylkirauhasten turvotusta parin vuoden ajan. Niiden biopsiassa ei ollut todettu diagnostista löydöstä. Potilaalla esiintyi myös lämpöilyä, nivelkipuja, huimausta, pahoinvointia ja kasvojen alueen puutumista. Pään 3T-MK:ssa todettiin hypotalamuksessa ja kolmannen aivokammion reunalla vasemmalla tehostuva 4 x 7 x 7 mm:n kokoinen massa (KUVA 3). Bronkusbiopsiasta löytyi pieni granulooma. Potilaalle aloitettiin glukokortikoidi ja metotreksaatti, ja niiden aikana jatkuvan taudin etenemisen vuoksi infliksimabilääkitys. Sille saatiin vastetta kolmen vuoden ajan, mutta infliksimabivasta-aineiden kehittyttyä sarkoidoosi levisi laajasti imusolmukkeisiin ja maksaan. Lisäksi aivojen MK:ssa todettiin uudet tehostuvat leptomeningeaaliset ja corpus callosumin muutokset. Pari vuotta sitten aloitettiin adalimumabihoito, aluksi 40 mg viikon välein yhdistettynä mykofenolaattiin, ja lääkityksellä on saavutettu remissio.

Lopuksi

Neurosarkoidoosin uusittuihin diagnoosikriteereihin on otettu mukaan sekä keskus- että ääreishermostoilmentymät, ja diagnostiikan keskiöön on nostettu histopatologia. Diagnostiikan varmistuttua aloitetaan suuriannoksinen glukokortikoidi, joka voi olla ainoa hoito vain kasvohermohalvauksena ilmenevässä tautimuodossa. Muissa kliinisissä tilanteissa on syytä aina aloittaa glukokortikoidin pienetämisen mahdollistava immunosuppressiivinen hoito. Vaikeissa tai huonoennusteisissa tautimuodoissa jo lähtötilanteessa kannattaa harkita infliksimabin liittämistä hoitoon mukaan. Glukokortikoidi pyritään aina purkamaan kokonaan pois. Tehokasta hoitoa on syytä varautua jatkamaan vuosia hoidon intensiteettiä hoitovasteen salliessa keventäen.

Koska hoidossa käytetään reumatologiassa hyvinkin tuttuja lääkkeitä, suositellaan potilaan hoidon järjestämistä yhteistyössä neurologin ja reumatologin kesken. Ihanteellista on järjestää potilaan seuranta yhteisvastaanotolla, mikä on Taysissa osoittautunut erinomaiseksi tavaksi näiden potilaiden hoidossa. Sairauden harvinaislaatuisuuden vuoksi hoito on syytä keskittää tietyille vastuulääkäreille. ■

MERJA SOILU-HÄNNINEN, LT, dosentti, ylilääkäri

Tyks, Neurokeskus, yleisneurologian vastuualue ja Turun yliopisto, kliininen neurotiede

JAAKKO ANTONEN, LT, dosentti, ylilääkäri, vastuualuejohtaja

Tays, Sisätautien vastuualue

LAURA AIRAS, LT, professori, neurologian erikoislääkäri

Kliiniset neurotieteet, Turun yliopisto ja Neurokeskus, TYKS, Turku

AKI HIETAHARJU, LT, dosentti, osastonylilääkäri

Tays, Neuroalojen ja kuntoutuksen vastuualue, neurologian vastuuyksikkö ja Tampereen yliopisto, lääketieteen ja biotieteiden tiedekunta

TEEMAN ERIKOISTOIMITTAJAT

Pentti Tienari ja Laura Airas

VASTUUTOIMITTAJA

Perttu Lindsberg

SIDONNAISUUDET

Merja Soilu-Hänninen: Apuraha (Biogen Idec), luentopalkkio/asiantuntijapalkkio (Biogen, Cellgene, Merck, Novartis, Roche, Sanofi-Genzyme, Teva), korvaukset koulutus- ja kongressikuluista (Biogen, Cellgene, Merck, Novartis, Roche, Sanofi-Genzyme, Teva), luottamustoimet (SNY), hankkeet (Suomen MS-rekisterin kansallinen ohjausryhmä), muut sidonnaisuudet (Sanofi-Genzyme, Merck, Turun Lääkärikolmio)

Jaakko Antonen: Luentopalkkio/asiantuntijapalkkio (Takeda Oy, CSL Behring AB), korvaukset koulutus- ja kongressikuluista (Takeda Oy)

Laura Airas: Apuraha (BiogenIdec, Novartis, Roche, Merck), luentopalkkio/asiantuntijapalkkio (Novartis, Genzyme, Teva, Merck, Biogen, Roche), korvaukset koulutus- ja kongressikuluista (Genzyme, Teva, Merck, Biogen, Roche, Novartis)

Aki Hietaharju: Apuraha (Alnylam, Sanofi Genzyme), luentopalkkio/asiantuntijapalkkio (Alexion Pharmaceuticals, Sanofi, Teva, Pfizer, Merck), korvaukset koulutus- ja kongressikuluista (Actelion, Fresenius Medical Care, Sanofi, Pfizer, Teva, Genzyme, Shire, MSD, Merck, Novartis), luottamustoimet (NeuPSIG, Suomen Neurologisen yhdistyksen neuroimmunologian alajaos, Tays)

KIRJALLISUUTTA

1. Terushkin V, Stern BJ, Judson MA, ym. Neurosarcoidosis: presentations and management. *Neurologist* 2010;16:2–15.
2. Mateyo K, Thomeer M. Sarcoidosis around the globe. *Semin Respir Crit Care Med* 2017;38:393–403.
3. Pietinalho A, Hiraga Y, Hosada Y, ym. The frequency of sarcoidosis in Finland and Hokkaido, Japan. A comparative epidemiological study. *Sarcoidosis* 1995;12:61–7.
4. Hoitsma E, Faber CG, Drent M, ym. Neurosarcoidosis: a clinical dilemma. *Lancet Neurol* 2004;3:397–407.
5. Iwai K, Tachibana T, Takemura T, ym. Pathological studies on sarcoidosis autopsy. I. Epidemiological features of 320 cases in Japan. *Acta Pathol Jpn* 1993;43:372–6.
6. Nowak DA, Widenka DC. Neurosarcoidosis: a review of its intracranial manifestations. *J Neurol* 2001;248:363–72.
7. Nozaki K, Judson MA. Neurosarcoidosis: clinical manifestations, diagnosis and treatment. *Presse Med* 2012;41:331–48.
8. Puumala T, Valanne L, Soinila S. Neurosarkoidoosi-diagnostinen haaste. *Duodecim* 2007;123:2434–41.
9. Pawate S. Sarcoidosis and the nervous system. *Continuum (Minneapolis)* 2020;26:695–715.
10. Voortman M, Drent M, Baughman R. Management of neurosarcoidosis: a clinical challenge. *Curr Opin Neurol* 2019;32:475–83.
11. Stern BJ, Royal 3rd W, Gelfand JM, ym. Definition and consensus diagnostic criteria for neurosarcoidosis: from the Neurosarcoidosis Consortium Consensus Group. *JAMA Neurol* 2018;75:1546–53.
12. Kauppila E, Larikka M, Rautio P. PET-TT tulehduksellisissa sairauksissa. *Duodecim* 2020;136:1095–101.
13. Pichler MR, Flanagan EP, Aksamit AJ, ym. Conjunctival biopsy to diagnose neurosarcoidosis in patients with inflammatory nervous system disease of unknown etiology. *Neurol Clin Pract* 2015;5:216–23.
14. Kidd DP. Sarcoidosis of the central nervous system: clinical features, imaging, and CSF results. *J Neurol* 2018;265:1906–15.
15. Ginat DT, Dhillon G, Almast J. Magnetic resonance imaging of neurosarcoidosis. *J Clin Imaging Sci* 2011;1:15.
16. Smith JK, Matheus MG, Castillo M. Imaging manifestations of neurosarcoidosis. *Am J Roentgenol* 2004;182:289–95.
17. Arun T, Pattison L, Palace J. Distinguishing neurosarcoidosis from multiple sclerosis based on CSF analysis: a retrospective study. *Neurology* 2020;94:e2545–54.
18. Bridel C, Courvoisier DS, Vuilleumier N, ym. Cerebrospinal fluid angiotensin-converting enzyme for diagnosis of neurosarcoidosis. *J Neuroimmunol* 2015;285:1–3.
19. Otto C, Wengert O, Unterwalder N, ym. Analysis of soluble interleukin-2 receptor as CSG biomarker for neurosarcoidosis. *Neurol Neuroimmunol Neuroinflamm* 2020;7:e725.
20. Jones NP, Tsierekou L, Patton N, ym. Lymphopenia as a predictor of sarcoidosis in patients with uveitis. *Br J Ophthalmol* 2016;100:1393–6.
21. Cohen Aubart F, Bouvry D, Galanaud D, ym. Long-term outcomes of refractory neurosarcoidosis treated with infliximab. *J Neurol* 2017;264:891–7.
22. Gelfand J, Bradshaw M, Stern B, ym. Infliximab for the treatment of CNS sarcoidosis. *Neurology* 2017;89:2092–100.
23. Kanerva J, Backman J. TPMT-geenitestin käyttö parantaa atsatiopriini- ja 6-merkaptopuriinihoidon turvallisuutta ja tehoa. *Duodecim* 2008;124:1295–301.
24. Borresen SW, Klose M, Baslund B, ym. Adrenal insufficiency is seen in more than one-third of patients during ongoing low-dose prednisolone treatment for rheumatoid arthritis. *Eur J Endocrinol* 2017;177:287–95.
25. Strand V, Goncalves J, Isaacs J. Immunogenicity of biologic agents in rheumatology. *Nat Rev Rheumatol* 2021;17:81–97.
26. Jamilloux Y, Néel A, Lecouffe-Desprets M, ym. Progressive multifocal leukoencephalopathy in patients with sarcoidosis. *Neurology* 2014;82:1307–13.